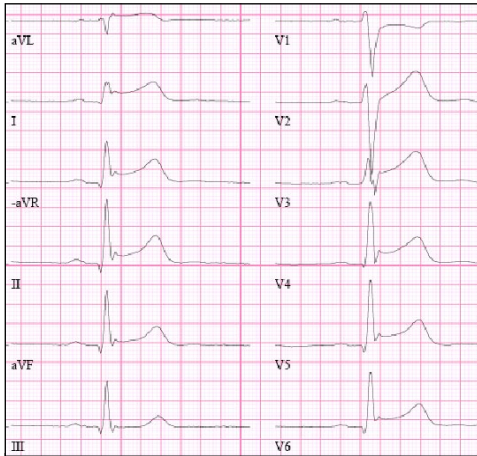
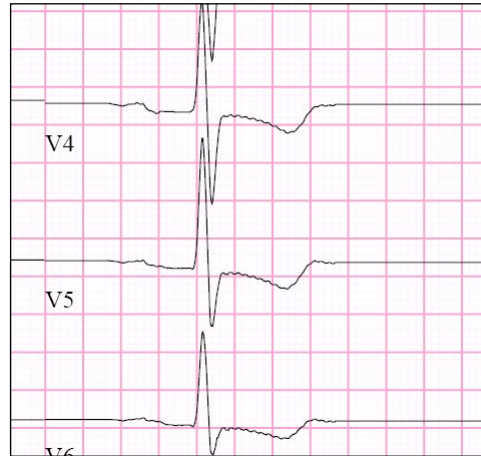




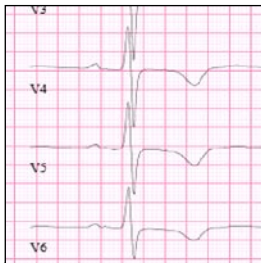EKG-manual



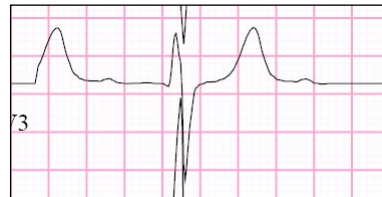Perikardit



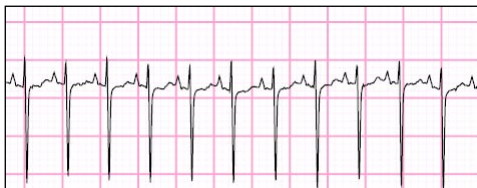ST-sänkning Ischemi



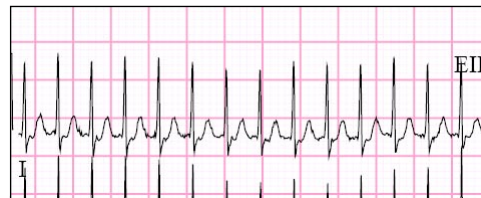T-negatisering



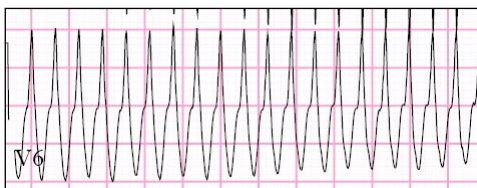
Toppiga T, tex Hyperkalemi



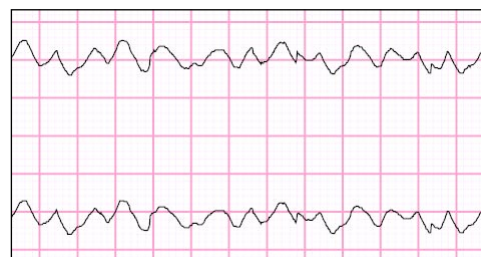
Sinustakykardi



Smal QRS-takykardi SVT



Ventrikeltakykardi



Ventrikelflimmer

- 1 Namn och personnr
- 2 Datum och TID
- 3 Hastighet 50/25 mm/s
- 4 Förstärkning 1mV/cm
- 5 Frekvens < 50 bradykardi >100 takykardi
- 6 Regelbunden/oregelbunden rytm?
- 7 P
 - normalt
 - P-mitrale
 - P-pulmonale

Sinus	positivt P i II och V2 följt av QRS	
Oregelbundet	P + smalt komplex på annan plats än förväntad	SVES
	P + brett komplex på annan plats än förväntat	aberrant SVES
	Inget P + brett komplex oftast VES (alt aberrant SVES)	
	Inga P alls, finvägigt	förmaksflimmer
	Sågtandsmönster	förmaksfladder

- 8 PQ
 - AV-block I Förlängd > 0,20 < 60 år, > 0,22 > 60 år
 - AV-block II Mobitz I, Wenckebach längre och längre PQ-tid
 - Mobitz II komplex faller bort abrupt
 - AV-block III Inget samband mellan P och QRS

- 9 Q > 2mm bred (50 mm/s) och > 25% av R-vågens djup, ev patologisk

- 10 QRS
 - < 0.10 s normalt
 - > 0,10 s grenblock, VES, preexcitation

Vänstergrenblock	> 0,12, M I V5-6	inkomplett 0,10-0,12
Högergrenblock	> 0,12 M I V1-V2	inkomplett 0,10-0,12

- 11 ST
 - Höjning
 - Överallt ev perikardit
 - Lokaliserat ev infarkt
 - Framvägg V1-V6
 - Bakvägg ST-sänkning V1-V3
 - Inferiort II, aVF, III
 - Sänkning
 - Ischemi
 - Digitalis (hängmattor)
 - Vänsterkammahypertrofi

- 12 T
 - T-neg
 - Ischemi
 - Myokardit
 - Stroke
 - Ospecifikt
 - Spetsiga
 - Hyperkalemi

- 13 QT
 - Normalvärde QTc < 0,43 s män och < 0,44 s kvinnor

Taky-Arytmier

Oregelbundna se ovan under punkt 7

Regelbundna
Sinustakykardi

Ordinära komplex med P framför

Smal QRS-takykardi

Dolt WPW-syndrom
AV-nodal reentry
Förmakstakykardier

Bred QRS-takykardi

Ventrikeltakykardi (80% vid hjärtsjd)
Grenblockerad SVT
Grenblockerad Sinustakykardi P ses oftast
Esofagus-EKG

