

# Nödthorakotomi på akuten

Gäller för: Region Kronoberg

Faktaägare: Robert Szepesvari, Överläkare kirurgkliniken Växjö  
Anders Lindgaard Andersen, Överläkare anestesikliniken Växjö

## Innehållsförteckning

1	Indikationer.....	2
2	Syfte.....	3
3	Utförande nödthorakotomi.....	3
4	Sticksador.....	4
5	Efter nödthorakotomi.....	4
6	Extraläsning clamshell thorakotomi.....	5

Nödthorakotomi på akuten skall ses som ett omedelbart livräddande ingrepp på akutmottagningen, dvs som del i en resuscitering, och skall inte blandas ihop med akut thorakotomi på operationsavdelningen. Akut thorakotomi kan vara indicerat vid:

- Misstanke om hjärttamponad
- Tecken på massiv intrathorakal blödning (> 1500ml från pleuradrän)
- Önskan om aortaavstängning vid extrathorakal blödning.

Tanken med nödthorakotomi är att vid korrekt indikation genom en enkel teknik rädda livet på en patient som inte överlever transporten till operationsavdelningen.

Nödthorakotomin är således ett ”*damage control*”-ingrepp i thorax på en döende patient på grund av traumatisk cirkulationskollaps. Den kirurgiska tekniken är i sig relativt enkel liksom utrustningen men i ett för de flesta kirurger ovant område och lågfrekvent förekommande. Den livräddande potentialen på rätt indikation är dock stor och motiverar att varje akut verksam kirurg tillägnar sig den basala kunskapen om ingreppet.

Nackdelen med ingreppet är huvudsakligen risk för stickskador på personalen.

Om inga livstecken kan diagnosticeras trots att hjärt-lungräddning prehospitalt pågått > 10 minuter ska traumaledaren överväga om resuscitering ska avslutas. Innan beslutet fattas tillfrågas övriga teammedlemmar om någon har en avvikande åsikt.

Patient som uppvisar livstecken strax innan ankomst till akuten, eller under den primära handläggningen på akutmottagningen förlorar alla livstecken ska beslut av fortsatt återupplivning fattas av traumaledaren.

Livstecken inbegriper något av följande; pupillreaktion, spontan andning, palpabel carotispuls, mätbart eller palpabelt BT, rörelse av extremitet eller elektrisk hjärtaktivitet.

## 1 Indikationer

Finns bara expert opinion men förslagsvis är dessa enkla indikationer rimliga och bygger på Traumatic Cardiac Arrest; ERC Guidelines 2015 och European Resuscitation Council guidelines 2015

- Penetrerande thoraxtrauma med hjärtstillestånd med < 15 min HLR
- Trubbigt våld och hjärtstopp med < 10 minuter HLR

Under förutsättning att kompetens och utrustning finns tillgängligt.

## 2 Syfte

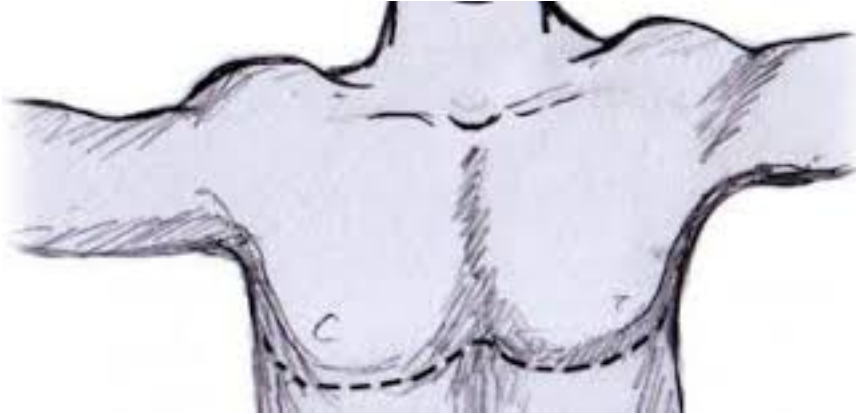
- Dränera hjärttamponad
- Behandla blödande hjärtskada eller annan intrathorakal blödning
- Aortaavstängning
- Intern hjärtkompression

## 3 Utförande nödthorakotomi

- Larma operationssjuksköterska, kärlkirurg och/eller annan bakjourskompetent kollega
- Åtgärd ska dock inte fördröjas
- Ta fram galler för nödthorakotomi (finns på akutrummet)
- Ryggläge, vänster arm läggs gärna ut och likaså underlättar det om patienten kan läggas upp 15–30 grader åt höger. Ingen onödig tid får dock spillas på detta. Målet är att man är inne i thoraxkaviteten inom två minuter.
- Ingen tvättning!
- Öppna thorax med vänstersidig thorakotomi eller som ett clamshell
- Incision under vänster mamill/mammarveck. Incidera med kniv genom alla lager till intercostalmuskulatur fram till sternum och så långt bak som möjligt eller bakre axillarlinjen
- Incidera intercostalmuskulaturen ett par centimeter, gärna under apné och gå in med fingrarna och dela muskulaturen med sax och sätt i thorakotomihake
- Om höger thorax behöver öppnas kan en grov sax användas
- Incidera perikardiet longitudinellt och undvik att dela n. Frenicus och evakuera tamponad
- Komprimera eventuell hjärtskada med ett finger och suturera med 3.0 Prolene (finns på gallret), undvik kranskärl. Ett mindre hål kan eventuellt tillfälligt täppas till med en Foleykateter.
- I höger förmak kan en skada stängas med Pollock kärklämna och sys över fortlöpande



- Aorta kan stängas med en rak klämmare efter lungan förts åt sidan och pleura inciderats



#### 4 Sticksador

Risken för sticksador är hög i samband med nødthorakotomier. Prevalensen av blodsmitta är högre än i övriga populationen. Följ riktlinje [länk](#) om skada uppstår!

#### 5 Efter nødthorakotomi

- Hjärttamponad evakueras.
- Hål i hjärtmuskelväggen kan tätas med ex. finger, stapling, sutur alternativt foleykateter.
- Öppen hjärtmassage kan ges. ”Mjölka” från apex och uppåt med två händer och undvik kompression av kärl genom att hålla kvar hjärtat i bröstkorgen.
- Aorta kan komprimeras mot kotpelaren eller stängas med klämmare.
- Defibrillering vid VF/VT utförs genom att stänga bröstkorgen och defibrillera som vanligt.
- När det är möjligt flyttas patienten till operationsavdelningen.
- Antibiotika

Avbryt om patienten inte svarat när behandlingsbara åtgärder utförts.

## 6 Extraläsning clamshell thorakotomi

Länk om clamschell öppning av thorax;

<http://www.trauma.org/archive/atlas/clamshell.html>

Vid upptäckt av felaktig information eller länk, vänligen meddela faktaägare