

## Provtagningsanvisning för bröst

**Gäller för:** Klinisk patologi och cytologi

**Utförs på:** Patologavdelningen

Vid bröstcancer finns regler i vårdprogram utfärdat för Södra Sjukvårdsregionen. Det är alltid önskvärt att preparatet omedelbart insändes i färskt tillstånd till patologlab.

Undvik att ytan skadas mer än vad som är nödvändigt, eftersom radikalitetsbedömning annars äventyras.

**Sektorresektat** märks med mynt, tuschas på operationsavdelningen och ritas på remissen varifrån i bröstet preparatet har tagits.

Anvisningar för tuschning: Tuscha först dorsalsidan med svart. Tuscha sedan med den gula färgen och de andra färgerna. Förutom huden ska det inte finnas några otuschade preparatdelar. För att färgerna inte ska rinna i varandra, ska ättiksyra sprutas på färgerna på preparatet och därefter torkas av med papper, se bildanvisning sidan 3.

**Centrala sektorer** tuschas med rött ventralt och svart dorsalt, suturmärkning kl 12. Ättiksyra ska sprutas på det tuschade preparatet och därefter torkas av med papper. De övriga resektionsränderna tuschas på patologavdelningen.

**Extrabit** tuschas först på dorsalsidan med svart. Tuscha sedan med gult, blått eller grönt beroende på varifrån extrabitens bit har tagits. Tuscha sedan med rött mot ventralsidan. Resektionsytan mot gamla operationsområdet behöver inte tuschas.

För att färgerna inte ska rinna i varandra, ska ättiksyra sprutas på färgerna på preparatet och därefter torkas av med papper, se bildanvisning sidan 3.

**Ablatiopreparat** märks med sutur kl 12. På remissen ska finnas uppgifter om tumörlokaliseringen. Preparatet tuschas sedan på patologavdelningen.

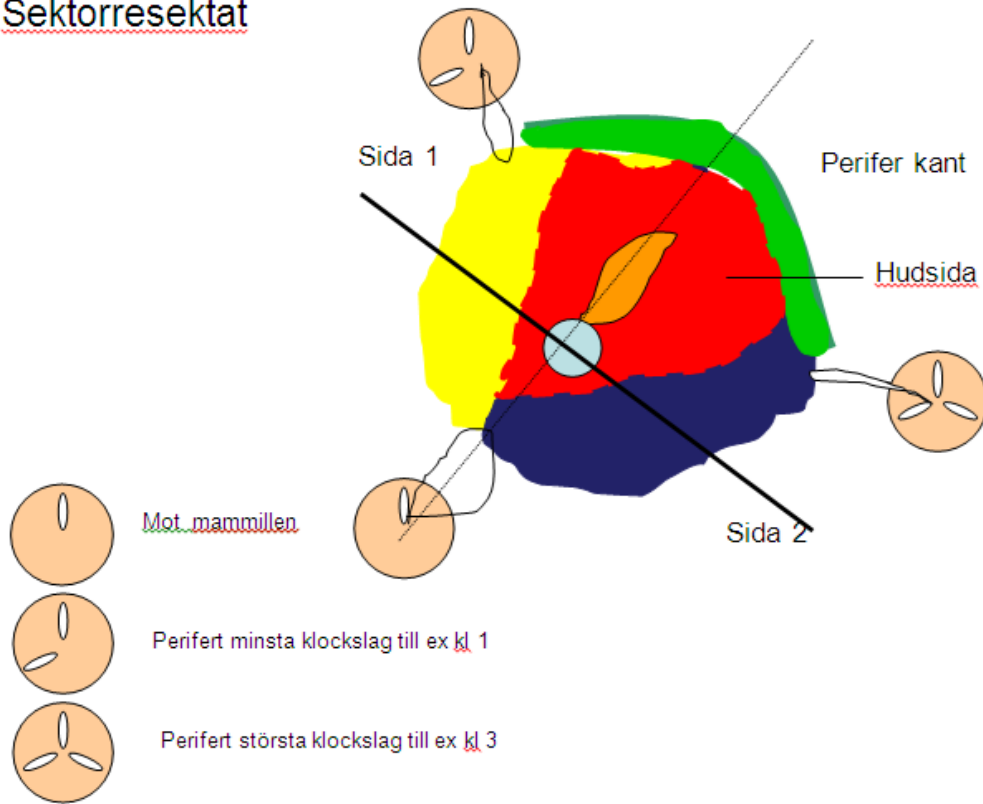
Om axilldissektion utförs och skickas separat ska axilltoppen suturmärkas.

**Vid transporter, inkl röntgenundersökning** för kontroll av representativitet, skall sektorpreparatet och ablatiopreparat vara nedkylda med hjälp av is under handläggningen och kyld gelpåse över preparat.

Om preparatröntgen gjorts medsändes bilder och utlåtande av röntgenolog inkl uppgifter om t ex mikroförkalkningars utbredning och också vilka orienterande märkningar av preparat och förändring som är gjorda.

**Mellannålsbiopsier** rullas av på sterilt papper, klipp pappret för varje biopsi med 5 mm runtom biopsin. Lägg biopsin direkt i formalin.

## Sektorresektat



## Extrabit mot mynt 3

